

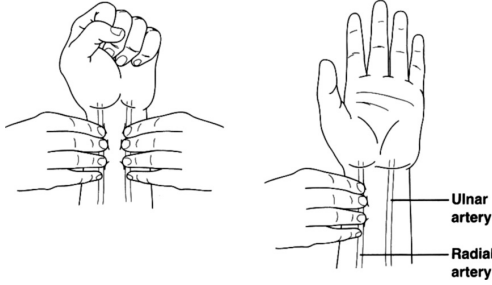
العلامات والمناورات السريرية الشائعة ودلالاتها

1. علامة كولين Collen Sign وعلامة تورنر Turner Sign: التهاب البنكرياس النزفي.
2. علامة مورفي Murphy Sign: التهاب المرارة الحاد.
3. رأس الميدوسا: التشمع الكبدي.
4. مرارة كورفوازيه: من العلامات الدالة على سرطان الطرق الصفراوية أو سرطان رأس البنكرياس.
5. علامة كيهر Kehr Sign: تمزق الطحال.
6. اختبار العضلة المسددة Obturator، مناورة البسواس المعكوسة: التهاب الزائدة خلف الأعور.
7. علامة ماركل Markle Sign (الإيلام الارتجاجي): نوعية لالتهاب الباريوتوان.
8. القرقرة التلاطمية Succussion Splash: انسداد الأمعاء أو توسع المعدة.

علامات وثوابيث جراحية يجب أن تعرفها

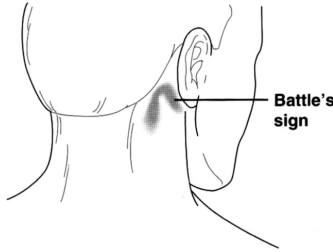
YOU SHOULD KNOW , ETC , TRIADS , SURGERY SIGNS

1. ماذا تعني A, B, C, D بخصوص الميلاнома؟
علامات الميلاнома:
• غير متناظر Asymmetric.
• عدم انتظام الحواف Border irregularity.
• تغيرات اللون Color variation.
• لون أسود غامق Dark.
• قطر < 0.6 سم Diameter.
2. ما هو اختبار Allen؟
اختبار لتحري الجريان في الشريان الزندي قبل وضع خط شرياني في الشريان الكعبري أو إجراء غازات دم. وهو ببساطة، سد الشريانيين الزندي والكعبري بأصابع الفاحص ويد المريض مقبوضة؛ ثم فتح قبضة يد المريض وإزالة الضغط عن الشريان الزندي وتقدير جريان الدم إلى اليد.



3. عرّف العبارات التالية:

- A. علامة **Balance**: أصمية بقرع الخاصرة اليسرى / الربع العلوي الأيسر وطبلية بقرع الخاصرة اليمنى تشاهد في تمزق الطحال / ورم دموي في الطحال.
- B. مري **Barrett**: حوؤل أسطواناني للمري البعيد (يتعلق بالقلس المعدي المريئي).
- C. علامة **Battle**: كدمة فوق الناتئ الخشائي في كسور قاعدة الجمجمة.



28

- D. ثلاثي **Beck**: يشاهد في الاندحاس القلبي:
- (1) توسع الأوردة الوداجية.
 - (2) خفوت أو عدم سماع الأصوات القلبية.
 - (3) هبوط ضغط الدم.
- E. ثلاثي **Bergman**: يشاهد في متلازمة الصُّمة الشحمية:
- (1) تبدلات الحالة الذهنية.
 - (2) نمشات (غالباً على الإبط / الصدر).
 - (3) زلّة تنفسية.

F. رف **Blumer**: آفة انتقالية إلى الرتج المستقيمي الرحمي

(دوغلاس) أو إلى الرتج المستقيمي المثاني بحيث تشكل «رف»
يمكن جسده بالفحص المستقيمي.

G. علامة **Boas**: ألم تحت لوح الكتف الأيمن ناتج عن التهاب المرارة.

H. ثلاثي **Borchardt**: يشاهد في انفتال المعدة:

(1) قيء متبوع بفترة لا يحدث فيها قيء.

(2) تمدد شرسوي.

(3) الفشل في إمرار أنبوب أنفي معدي.

I. ثلاثي الكارسينوفيد: يشاهد في المتلازمة الكارسينويدية:

(1) توهج.

(2) إسهال.

(3) قصور قلب أيمن.

J. ثلاثي **Charcot** (يلفظ "شاركو"): يشاهد في التهاب الطرق الصفراوية:

(1) حمى (عرواءات).

(2) يرقان.

(3) ألم في الربع العلوي الأيمن من البطن.

K. علامة **Chvostek**: نقصان العضلات الوجهية كاستجابة لقرع

العصب الوجهي في حالات نقص كلس الدم [تذكر: **Chvostek's** =

Cheek (خد)].

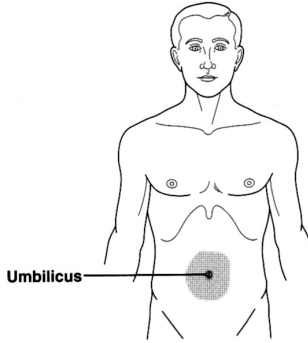
L. قانون **Courvoisier** (يلفظ "كورفوازيه"): مرارة متضخمة وغير ممضة تشاهد مع انسداد القناة الصفراوية

الجامعة، غالباً بسبب سرطان البنكرياس.

M. علامة **Cullen**: ازرقاق المنطقة حول السرة نتيجة نزف خلف

البريتوان والذي يمر بين اللفافات إلى جدار البطن الأمامي (مثال،

التهاب البنكرياس النزفي الحاد).



N. ثلاثي **Cushing**: علامات فرط التوتر ضمن القحف:

(1) فرط توتر شرياني.

(2) بطء قلب.

(3) تنفس غير منتظم.

O. علامة **Dance**: ربع سفلي أيمن فارغ عند طفل لديه انغلاف

لفائفي أعوري.

P. علامة **Fothergill**: تستخدم لتفريق الكتلة ضمن البطن عن تلك

الموجودة في جدار البطن؛ إذا أمكن جس الكتلة أثناء توتير

العضلات فهي ضمن الجدار (يمكن توتير العضلات بوضعية

نصف الجلوس).

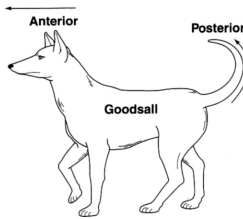
Q. علامة **Fox**: تقدم الرباط الإربي، تشاهد في النزف خلف

البريتوان.

R. علامة **Goodsall**: ناسور شرجي يسلك مسار أمامي مستقيم

ومسار خلفي منحني (تذكر الكلب والذي له أنف مستقيم في الأمام

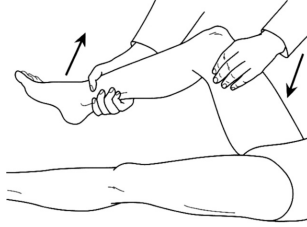وذيل منحني في الخلف).



- S.** علامة **Grey Turner**: تكدم أو تغير في اللون في الخاصرة عند مرضى النزف خلف البريتوان كنتيجة للدم القادم من خلف البريتوان والذي يقوم بالتسليخ وصولاً إلى الخاصرة (تذكر: الدوران من جانب - إلى جانب = الخاصرة).
- T.** علامة **Hamman**: صوت سحق بإصغاء القلب ينجم عن تهوي المنصف، في متلازمة **Boerhaave**. استرواح المنصف، إلخ.
- U.** علامة **Homans**: ألم في ريلة الساق محرّض بالعطف الظهرى القسري للقدم عند مرضى الخثار الوريدي العميق.
- V.** علامة **Howship-Romberg**: ألم على طول الوجه الداخلي للفتق؛ يشاهد في الفتق السدادي نتيجة للانضغاط العصبي.
- W.** علامة **Kehr**: ألم شديد في الكتف الأيسر في مرضى تمزق الطحال (ألم رجيع نتيجة تخرش الحجاب الحاجز).
- X.** ورم **Krukenberg**: ورم انتقالي إلى المبيض (تقليدياً من سرطان المعدة).
- Y.** علامة **Kelly**: حركات حوية حالبية مرئية عند ضغط الحالب أو تبعيده؛ تستخدم لتمييز الحالب أثناء الجراحة.
- Z.** قانون **Laplace**: توتر الجدار = الضغط × نصف القطر (ولهذا، الموقع الأشيع لتمزق الكولون يكون في الأعور بسبب نصف قطره الكبير وبالتالي توتر جداره الكبير).
- Ā.** نقطة **McBurney**: ثلث المسافة بين الشوك الحرقفي الأمامي والسرة على الخط الواصل بينهما.
- B.** علامة **McBurney**: مضمض في نقطة **McBurney** عند مرضى التهاب الزائدة الدودية.
- C.** قانون **Meckel** الإثنيات الخاصة برتج **Meckel**: 2% من الناس لديهم رتج ميكيل، 2% من هؤلاء عرضيين، ويوجد ضمن مسافة 2 قدم من الدسام للفائقي الأعوري.
- D.** ألم ما بين الحيضين (ألم الإباضة) **Mittelschmerz**: ألم في أحد الربعين السفليين نتيجة الإباضة.

E. علامة **Murphy**: توقف الشهيق أثناء الجس تحت الحافة الضلعية اليمنى؛ حيث أن المريض لا يمكنه متابعة الشهيق العميق لأنه يضع المرارة الملتهبة تحت الضغط (تشاهد في التهاب المرارة الحاد).

F. علامة السدادية: ألم في أسفل البطن محرّض بالدوران الداخلي للخذ مع كون الركبة والورك بوضعية العطف؛ تشاهد في التهاب الزائدة / خراجات الحوض.



G. الثلاثي العرضي لورم القواتم؛ تذكر الأحرف الأولى لكلمة **(PHE) Pheochromocytoma**:

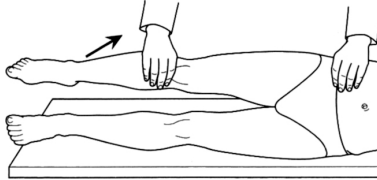
(1) خفقان **Palpitation**.

(2) صداع **Headache**.

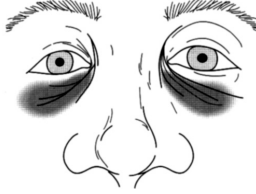
(3) تعرق نوبي **Episodic diaphoresis**.

H. قانون العشرات الخاص بورم القواتم: 10% ثنائي الجانب، 10% خبيث، 10% عند الأطفال، 10% خارج الكظر، 10% لديهم أورام متعددة.

I. علامة البسواس: ألم محرّض ببسط الورك مع كون الركبة بكامل بسطها؛ تشاهد في التهاب الزائدة والتهاب البسواس.



ج. عينا الراكون: عين سوداء في الجهتين نتيجة لكسر في قاعدة الجمجمة.



ك. خماسي Reynold:

(1) حمى.

(2) يرقان.

(3) ألم في الربع العلوي الأيمن.

(4) تغيرات في الحالة الذهنية.

(5) صدمة / إنتان.

وهكذا، فإن خماسي Reynold هو ثلاثي Charcot بالإضافة للبندين 4 + 5؛ يشاهد في التهاب الطرق الصفراوية القيحي.

ل. علامة Rovsing: ألم في الربع السفلي الأيمن من البطن عند جس الربع السفلي الأيسر؛ تشاهد في التهاب الزائدة الدودية الحاد.

م. ثلاثي Saint: تحص مراري، فتق فرجوي، داء التروج.

ن. علامة قفاز الحرير: كيس فتق غير مباشر عند مريض طفل؛ يُشعر بالكيس وكأنه إصبع قفاز حريري عندما يتدحرج تحت إصبع الفاحص.

و. علامة أو عقدة الأخت Mary Joseph: ورم انتقالي إلى العقد اللمفية السرية.

پ. عقدة Virchow: ورم انتقالي إلى العقدة اللمفية فوق الترقوة اليسرى (تقليدياً من سرطان المعدة).

ق. ثلاثي Virchow: عوامل خطورة للخثار: الركودة، شذوذ في البطانة، زيادة قابلية التخثر.

ر. علامة Trousseau: وضعية يد المولد، وهي الوضعية التي تأخذها يد المريض عند منع جريان الدم في الطرف بواسطة مقياس الضغط الموضوع على الذراع وتشاهد في حالات نقص كلس الدم.